Aus der Medizinischen Universitätsklinik, Marburg-Lahn
Direktor: Professor Dr. A. Schwenkenbecher

Ueber Aktinomykose bei gleichzeitiger Tuberkulose der Lunge

INAUGURAL-DISSERTATION

ZUR ERLANGUNG DES DOKTORGRADES
IN DER GESAMTEN MEDIZIN DER
HOHEN MEDIZINISCHEN FAKULTÄT DER
PHILIPPS-UNIVERSITÄT ZU MARBURG

vorgelegt von

LUDWIG SCHNEEGANSS
aus Marburg-Lahn



MARBURG-LAHN 1945
Druckerei Hermann Bauer

Angenommen von der medizinischen Fakultät
der Universität Marburg
am 16.JÜL.1946

Referent: Prof. Dr. Schwenkenbecher

Einleitung

Es ist das Verdienst Bernhard von Langenbecks als erster die Strahlenpilzerkrankung beim Menschen erkannt zu haben (1845). Die Veröffentlichung seiner Beobachtungen verdanken wir James Israel. Als eigentlicher Entdecker der Aktinomykose aber gilt Bollinger, der die Aetiologie der Erkrankung beim Rinde sicherstellte (1876). Obwohl die Strahlenpilze in der Natur außerordentlich verbreitet sind, sind diese Organismen verhältnismäßig spät bekannt geworden. Die ersten Beschreibungen bezogen sich auf krankheitserregende Formen. Wie aus dem umfangreichen Schrifttum ersichtlich ist, haben sich vorwiegend Aerzte mit botanischen Fragen befaßt, doch sind die Erkenntnisse lückenhaft geblieben. Die noch ungeklärte Pathogenese und die hohe Mortalität der Erkrankung sind wohl die Gründe für das große ärztliche Interesse, das in zahlreichen kasuistischen Mitteilungen seinen Niederschlag gefunden hat. Das schrankenlose Wachstum, das kein Organ verschont und vor keinem Gewebe halt macht, stempelt die Aktinomykose zu einer absolut bösartigen Krankheit. Neben der allgemeinen bekannten Affektion der Haut mit dem Strahlenpilz, finden wir im Schrifttum zahlreiche Mitteilungen über ein Befallensein innerer Organe. Der häufige Hinweis, daß die Strahlenpilzerkrankung sehr selten sei, trifft nach Arndt nicht zu. Vielmehr weist dieser Autor an Hand eines großen statistischen Materials darauf hin, daß sie häufiger vorkommt, als meistens angenommen wird. Im gleichen Sinne äußert sich Clairmont, der in der Schweiz ein größeres Material von Strahlenpilzerkrankungen gesehen hat. Die Lungenaktinomykose nimmt mit 14—16% (Noesske und andere) unter der Zahl der Gesamterkrankungen einen verhältnismäßig bescheidenen Platz ein. Wenn sie absolut gesehen, zweifellos ein seltenes Ereignis darstellt, so kommt sie ganz im Sinne der oben dargelegten Erwägungen doch häufiger vor, sie wird nur zu selten diagnostiziert. Insbesondere macht die Erkennung des Krankheitsbildes differentialdiagnostisch außerordentliche Schwierigkeiten, wenn es gilt, die Aktinomykose gegen eine Tuberkulose abzugrenzen. Noch schwieriger aber gestaltet sich die Entscheidung für den Arzt, wenn sich der Strahlenpilz und der Tuberkelbazillus als krankmachende Elemente vereinen. Eine solche kombinierte Erkrankung der Lunge soll der Gegenstand unserer Betrachtung sein. Zuvor aber sollen einige allgemeininteressierende biologische Fragen vorausgeschickt werden.

Morphologie und Aetiologie

In den medizinischen Lehrbüchern lesen wir, daß als Erreger der Aktinomykose Strahlenpilze in Frage kommen, die eine Zwischenstellung zwischen Schimmel- und Spaltpilzen einnehmen. Es ist schwierig, eine genaue Beschreibung der Pilze (Actinomyceten) zu geben, da man eine Vielzahl von Actinomycesstämmen fand und Verschiedenheiten innerhalb derselben feststellte. Lieské hat aber versucht, Hauptmerkmale herauszustellen, die für alle Arten Gültigkeit haben:

1. Alle Strahlenpilze bilden monopodial verzweigte Fäden von Bakteriendicke.
2. Alle Strahlenpilze sind grampositiv.
3. Strahlenpilzkulturen in flüssigen Nährböden verursachen niemals eine Trübung der Lösung.
4. Charakteristisch für Strahlenpilze ist die Form der Sporenbildung.
5. Die Strahlenpilzkolonien sind fest und nur mit größerer Kraftanwendung zu zerstören, während die Kolonien der meisten anderen Mikroorganismen weiche, leicht zerteilbare Massen bilden.

Nähere botanische Einzelheiten zu beschreiben, ist nicht Zweck der Arbeit. Die Botanik interessiert uns nur soweit, wie sie für das Verständnis der Klinik erforderlich ist.

Die Untersuchungen Lieskes ergaben zwei große Gruppen von Strahlenpilzen:

1. Formen, bei denen die Fäden sehr lang sind, fest zusammenhängen und verzweigt erscheinen.
2. Formen mit kurzen, meist unverzweigten Fadenbruchstücken oder Stäbchen.

Zu den unter 1) beschriebenen Formen gehören alle aeroben Stämme, während die letzteren besonders bei anaeroben Arten vorzufinden sind. Die verschiedene Länge der Fäden darf aber nicht als grundlegender Unterschied angegeben werden, denn unter verschiedenen Verhältnissen kann sich die Länge bei jeder Form ändern. Die Strahlenpilze haben eine echte Mycelbildung, die derjenigen der Pilze entspricht. Die Verzweigung ist monopodial. Echte oder falsche Dichotomie wird bei Strahlenpilzen nicht beobachtet. Das Wachstum der Actinomyceten im menschlichen Körper ist von besonderem Interesse. Eine der auffälligsten Erscheinungen bei der Aktinomykose ist das Vorhandensein gelblichweißer Körnchen im Eiter, Sputum und befallenem Gewebe. Die Größe der Körnchen ist verschieden und schwankt zwischen der eines Sandkornes bis zu der einer kleinen Erbse. Der Bau dieser Körnchen oder Drusen läßt drei Schichten erkennen, den peripher angeordneten Strahlenkranz, die radiär angeordneten Mycelfäden und das zentrale, eigenartige Geflecht aus feinen Fäden. Die ganze

Gruppe der Strahlenpilze verdankt der charakteristischen Struktur dieser Gebilde ihren Namen. Von Bedeutung ist die Frage nach dem Zweck der Kolben. Lieske bezeichnet sie als eine Degenerationserscheinung der Strahlenpilzfäden. In Reinkulturen und in Nährböden entstehen solche Kolben niemals. Sehr wahrscheinlich sind sie ein Reaktionsprodukt des Mycels auf das menschliche Gewebe.

Nach gedrängter Aufzählung der wesentlichen morphologischen Merkmale der Strahlenpilze soll jetzt die Frage nach ihrer Einordnung in das botanische System aufgeworfen werden. Die Strahlenpilze haben sowohl gewisse Eigenschaften mit den Pilzen, als auch mit den Bakterien gemeinsam. Es würde zu weit führen, auf die im einschlägigen Schrifttum vorhandenen Ansichten über die systematische Einordnung näher einzugehen. Eine restlose Klärung ist auch heute noch nicht aus dem Widerstreit der Meinungen zu entnehmen. Wenn wir uns der methodisch exakten Forschung botanischer Autoren, ihnen voran Lieske anschließen, so soll hier festgehalten werden, daß der Strahlenpilz verwandtschaftlich den Bakterien näher steht. Für die weitere Forschung wäre es von großem Nutzen, wenn, wie es Lieske in seiner ausgezeichneten Monographie wünscht, die theoretische Bakteriologie (Botanik) und die praktische Bakteriologie (Medizin) enger zueinander rückten. Die beiden genannten Disziplinen sind bedauerlicherweise vielfach eigene Wege gegangen, sehr zum Nachteil einer der Ganzheit dienenden Forschung. Die Pilze gehören zu den verbreitesten aller Mikroorganismen und sind dank einer großen Anpassungsfähigkeit praktisch ubiquitär. Die Zahl der bisher bekannten Actinomyceten ist sehr groß, Lieske hat 76 Stämme beschrieben, nach Staehelin sind es weit über 150.

Lungenaktinomykose

Es würde den Rahmen der vorliegenden Arbeite überschreiten, wollten wir die Infektionswege, die Pathogenese, das klinische Symptomenbild und dergleichen mehr für alle Aktinomykosenerkrankungen einer Betrachtung unterziehen, vielmehr werden diese Fragen nur insofern eine Berücksichtigung finden, als sie für den eigentlichen Gegenstand unserer Betrachtung, nämlich die Lungenaktinomykose, von Interesse sind.

Infektion

Aus Lehrbüchern und Vorlesungen entnehmen wir, daß die Pilze auf Getreideähren, Gräsern und Holzsplittern vegetieren. Durch Kauen auf solchen Vehikeln können sie in den Körper gelangen. Das Auffinden von Getreidegrannen und sonstigen Fremdkörpern in aktinomykotischen Lungenherden schien diese Annahme zu belegen. Es würde sich dabei also um eine exogene Infektion

mit aeroben Strahlenpilzen handeln, die im Freien unter normalen Sauerstoffbedingungen vorkommen. Die Behauptung, daß die Krankheit nur bei Landarbeitern und verwandten Berufen vorkäme, würde dies nur unterstreichen. Drescher, die bei ihrer Arbeit große Mengen von Getreidestaub inhalieren, hielt man für besonders disponiert. Weitere Belege für den exogenen Infektionsmodus finden wir bei Oddermann, der das Schlafen auf Stroh bei Soldaten als Ursache für den Erwerb einer Lungenaktinomykose ansah. Korthoff-Gorter berichten über ein Kind, das sich beim Spielen auf dem Getreideboden seine Erkrankung zuzog. Die Reihe solcher und ähnlicher Beispiele aus dem Schrifttum könnte man beliebig erweitern.

Neben Klinger (1912) ist in jüngerer Zeit vor allem Wassmund als eifriger Verfechter des endogenen Infektionsmodus hervorgetreten, bei dem ausschließlich anaerobe Pilze die Aktinomykose hervorrufen. Mit Wassmund lehnen unter anderem auch Clairmont und Lentze die Möglichkeit einer exogenen (aeroben) Infektion weitgehend ab. Sie berichten, daß cariöse Zähne, Zahnfleischtaschen usw. als der Lieblingssitz der Strahlenpilze gelten, Orte also, die unter anaeroben Bedingungen stehen. Die Infektion durch cariöse Zähne wird von Lieske als erwiesen bezeichnet. Aehnlich äußern sich die Veterinärmediziner. Hutyra-Marek-Manninger schreiben: „Die Erreger der Aktinomykose sind obligate Parasiten des tierischen Körpers und schmarotzen im Darmkanal und in den oberen Luftwegen, teilweise auch auf der Haut. Die Aktinomykose kommt daher ohne Einschleppung zustande."

Es ist nicht einfach, sich der einen einen oder anderen extremen Auffassung vorbehaltlos anzuschließen. Wie noch weiter unten zu erörtern sein wird, müssen beide Infektionsmöglichkeiten als gültig anerkannt bleiben. Wir können beispielsweise nicht ohne weiteres den Ausführungen Wassmunds beipflichten, da dessen einseitige Auffassung einer fast ausschließlich endogenen Infektion zu weittragenden versicherungsmedizinischen Folgerungen führt. Wassmund behauptet, daß die Aktinomykose fast niemals als Folge eines Betriebsunfalles anzuerkennen ist. Das ist sicher zu weit gegriffen. Demgegenüber steht eine Entgegnung von Blümel, der eine Reihe von Infektionen anführt, so z. B. die zahlreichen Erkrankungen an Händen und Füßen und der besonders eindrucksvolle Fall einer primären Penisaktinomykose.

Auch die Frage nach der aeroben oder anaeroben Natur der krankmachenden Pilze ist noch keineswegs entschieden. Es wurde versucht, durch Uebertragung (Injektion) von Reinkulturen auf Tiere eine Klärung herbeizuführen, aber nur ausnahmsweise wurden dabei Erkrankungen hervorgerufen (Lommel, Bostroem).

Lentze hat bei der Entscheidung, ob aerob oder anaerob, eine sehr einfache Formel gewählt. Er erblickt in den anaeroben Wachs-

tumsformen die für den Menschen pathogenen Pilze. Dagegen schreibt er den aerob vegetierenden Arten kaum krankmachende Eigenschaften zu, er sieht in ihnen die überall vorkommenden, harmlosen Saprophyten. Nur bei der Lungenaktinomykose des Menschen räumt er ihnen einen gewissen Platz ein. Nach unserem Dafürhalten ist aber auch eine solche Einteilung wenig befriedigend. Ob anaerob oder aerob ist unser Erachtens garnicht mehr entscheidend, nachdem es in Kulturversuchen gelungen ist, anaerob gewachsene Stämme auch unter normalen Sauerstoffbedingungen wachsen zu lassen (Kolle-Hetsch u. a.). Die Pilze sind auch in morphologischer Hinsicht außerordentlich mutationsfähig und in der Lage, sich den Umweltsbedingungen weitgehend anzupassen. Neben einigen Stämmen, denen man bisher das Privileg der Pathogenität zugeschrieben hat, dürfte dies auch allen anderen, scheinbar harmlosen, saprophytären Pilzen zukommen. So spielen oberflächliche Verletzungen, insonderheit der Schleimhäute eine beachtliche Rolle. In diesem Zusammenhang sei die Vehikeltheorie erwähnt. Hier herrscht die Meinung vor, daß ein Vehikel notwendig sei, z. B. eine Gerstengranne, um die Erreger in das Gewebe einzuimpfen und so der Infektion den Weg zu bahnen. Im einschlägigen Schrifttum wird auch gelegentlich, s. z. B. von Jordan, Breu und Seyfried und anderen darauf hingewiesen, daß gewissen Begleitbakterien der Strahlenpilze eine Bedeutung zugeschrieben werden muß. Vielleicht sind solche Symbiosen für die Entstehung der Aktinomykose überhaupt erforderlich. So lesen wir bei Lieske, daß besonders die für den Menschen pathogenen Stämme obligat von Bacterium fusiforme und Bacterium comitans begleitet werden. Es ist ohne weiteres denkbar, daß die ortsansässigen saprophytären Pilze der Mundhöhle durch Veränderung der Schleimhautflora pathogen werden. Interessant ist der Hinweis auf parallele Verhältnisse bei der Plaut-Vincenthschen Angina.

Infektionswege

Wenn die vorhergegangenen Kapitel viele Unklarheiten offen ließen, so liegen auf den ersten Blick die Verhältnisse bezüglich der Infektionswege anscheinend klarer. So kann die Lungenaktinomykose

1. direkt entstehen, aerogen durch Inhalation,
2. indirekt durch Fortwanderung von Prozessen der Mund- und Halsorgane und der Speiseröhre und schließlich
3. hämatogen-metastatisch von einem Primärherd aus.

Es darf jetzt schon vorweggenommen werden, daß eine Entscheidung hinsichtlich des Infektionsweges für den Kliniker wie auch für den Pathologen nicht immer möglich ist, da sich die primäre Eintrittspforte hinter den Pilzen schließen kann. Eine Entschei-

dung ist oft auch deshalb unmöglich, weil die Inkubationszeit Monate, ja sogar Jahre dauern kann.

Wenden wir uns zunächst dem 2. Infektionsweg zu. Bodenständige Keime der Mundhöhle, des Kiefer-Hals- und Speiseröhrengebietes verursachen den primären Krankheitsherd. Von hier aus wandert dann der Prozeß in die Lungen. Wahrscheinlich sind die physiologischen Engen des Oesophagus Auffangsorte. Bemerkenswert aber ist es, daß die Speiseröhre selbst kaum je erkrankt. Die Pilze benutzen sie lediglich als Durchgangspforte, um sich dann im benachbarten Gewebe festzusetzen. Aber auch die Fortwanderung eines aktinomykotischen Prozesses von Mund- und Halsorganen längs der Wirbelsäule durch die obere Pleurakuppel mit schließlichem Einbruch in die Lungen, wie es Koch beschreibt, bedarf der Erwähnung. Die Bezeichnung der Wirbelsäule als beliebtes Leitband für die Aktinomykosewanderung finden wir im Schrifttum mehrfach (Baudach, Barre, Breu und Seyfried). Ein frühzeitiges Erkennen des indirekten Infektionsweges ist sehr wichtig und bestimmt das therapeutische Eingreifen. Es bietet sich nämlich die Möglichkeit, den Prozeß abzufangen, bevor er in den Brustraum eindringt (Arndt).

Den hämatogen-metastatischen Infektionsweg trifft man nicht allzu häufig an. Immerhin sind im Schrifttum Fälle von Jac Jong und Zeldendrust, Schinz-Blangey und Nathan angeführt worden. Davon soll der des letztgenannten Autors wegen seiner Eigentümlichkeit Erwähnung finden. Es handelte sich um einen autoptisch geklärten Fall von primärer Darmaktinomykose, die sich über das Gefäßsystem ausgebreitet hatte. Ausgangsort war die Appendix bezw. das Coecum. Von dort aus hatte die Infektion folgenden Weg genommen: Pfortader, — Uebergreifen auf die Leber — Abszesse — Eintreten in die V. hepatica — hämatogene Dissemination in beiden Lungen.

Bezüglich des direkten Infektionsweges bedarf es keiner weiteren Erläuterung.

Sitz der Lungenaktinomykose

Besteht schon im allgemeinen keine Einmütigkeit in dem Krankheitsverlauf der Aktinomykose, so trifft dies auch bezüglich des Sitzes der Erkrankung in den Lungen zu. Nach dem von uns bearbeiteten Schrifttum können wir sagen, daß praktisch alle Lungenteile von der Strahlenpilzerkrankung befallen sein können. Die Auffassung, den linken Unterlappen als Prädilektionsort anzusehen, bedarf insofern einer Korrektur als Autoren wie Fellinger, Salzer, Marko u. a. über Fälle von Oberlappenaktinomykose berichten. Auch die Lungenspitzen, denen man ein Freibleiben zuschrieb, können von dem Prozeß befallen werden (Sylla, Eichbaum und russische Autoren). Ueber die Lokali-

sation in den Lungen schreibt Kugelmeier: „Die Lappenlokalisation hängt bei der sekundären (indirekten) Lungenaktinomykose davon ab, welchen Weg vom Kopf bzw. von den Halsorganen der Prozeß nimmt. Der typische Weg über die Pleurakuppel führt natürlicherweise zu einer Entwicklung im Oberlappengebiet. Bei primärer Lokalisation in den unteren Lungenabschnitten kommt hauptsächlich eine Invasion vom Oesophagus her, von seinen physiologischen Engen in Frage".

Pathologisch-anatomische Veränderungen an den Lungen

Der pathologisch-anatomische Befund soll nur soweit Erörterung finden, als es zum Verständnis der Symptomatologie erforderlich ist. Man unterscheidet zwei Formen der Lungenaktinomykose:

1. die superfizielle Form,
2. die destruktive Form.

Erstere verläuft meist unter dem Bilde einer chronischen Bronchitis ohne wesentliche Organzerstörungen, während die destruktive Form nicht nur auf die Lunge, sondern auch auf Pleura und Brustwand übergreift. Bisher war es nicht bekannt, daß die oberflächliche Form in die destruktive übergehen kann. Didion hat das aber an dem von uns weiter unten mitgeteilten Fall auf Grund des Sektionsergebnisses sehr wahrscheinlich gemacht. Die Pilze siedeln sich auf der Bronchialschleimhaut oder in den Alveolen an. Es kommt zur Bildung eines Granulationsknötchen, um das herum sich chronisch-pneumonische Herdchen bilden. Durch Ausdehnung dieser Herde entstehen größere Infiltrate, die nekrobiotisch erweichen und zur Höhenbildung führen können. Man findet dann oft in den Cavernen gelblich-eitrige Massen. Auffallend ist immer die starke Bindegewebsbildung, die wir fast bei allen Fällen antreffen. Der Prozeß schreitet per continuitatem stufenweise fort und erreicht die Pleura, welche einerseits mit Flüssigkeitsproduktion, andererseits mit Verwachsungen reagiert. Oft kommt es auch zu Schrumpfungen des Bindegewebes, die sich äußerlich durch Einziehungen der betreffenden Körperregion bemerkbar machen (Rétréeissement nach Ostfeld). Bemerkenswert ist dabei die starke Schwartenbildung, die mehrere Zentimeter Dicke erreichen kann. Beim Weiterschreiten des Prozesses auf die Brustwand kommt es zu derben Infiltraten und fluktuierender Abszeßbildung und schließlich zum Durchbruch mit Fistelbildung.

Symptomatologie und Verlauf der Lungenaktinomykose

Den soeben geschilderten anatomischen Befunden entsprechend,

kann man am Krankenbett drei Verlaufsstadien voneinander abgrenzen:

1. das broncho-pulmonale,
2. das pleuro-thorakale und
3. das fistuläre Stadium.

Dabei sei jedoch erwähnt, daß diese Stadien fließend ineinander übergehen, ein außerordentlich variables klinisches Symptomenbild bieten und eine scharfe gegenseitige Abtrennung kaum gestatten. Die Diagnose gestaltet sich außerordentlich schwierig. Es bestehen keine charakteristischen Merkmale, die ohne weiteres eine Abgrenzung gegen andere Erkrankungen der Lungen gestatten würden.

Das erste Stadium zeichnet sich durch einen an Intensität wechselnden Husten und einem in seiner äußeren Beschaffenheit uncharakteristischen Auswurf aus. Es bestehen kaum Unterschiede von dem Bild einer chronischen Bronchitis. Selbst bei genauester Beobachtung solcher „Bronchitiden" wird kaum einmal an „so etwas Ausgefallenes" wie eine Aktinomykose gedacht. Die langmonatige Dauer wird vielmehr das Augenmerk auf das Bestehen einer Tuberkulose richten. Ueber den Lungen hört man wie bei einer Bronchitis ausgedehnte Rasselgeräusche, die mit Zunahme der infiltrativen Ausdehnung des Prozesses auf die Lungen selbst einen grob klingenden Charakter annehmen. Breu und Seyfried wollen darin etwas Besonderes sehen. Nach diesen Autoren wie auch nach Baudach wird in der frühzeitig auftretenden Atemnot, über die die Kranken klagen, ein Hinweis für die aktinomykotische Natur solcher Prozesse gesehen. Was den Auswurf betrifft, so werden ihm bestimmte Geruchsqualitäten zugeschrieben. So wird immer wieder auf den fötiden Geruch des Sputums (Siebert) bzw. auf den eitrig stinkenden Auswurf hingewiesen. Nach Baudach besitzt der Auswurf einen an Petroleum erinnernden Geruch. Auf der anderen Seite fehlen bei der wechselnd schleimig-eitrigen Beschaffenheit besondere Merkmale.

Charakteristischer sind schon die äußeren Erscheinungen im pleuro-thorakalen Stadium. Bemerkenswert ist hier die frühzeitige mitunter sehr erhebliche Beteiligung des Brust- und Lungenfells. Die Kranken klagen über zum Teil heftige einseitige Schmerzen und ausgesprochenes Druckgefühl. Zuweilen sind diese Brustschmerzen von heftigsten Schluckbeschwerden begleitet. (Breu-Seyfried, Clairmont und andere). Je nach der Art der lokalen Veränderung ist entweder eine Vorwölbung der Brustwand zu beobachten, wenn nämlich starke Ergüsse den Prozeß begleiten oder eine Einziehung der Brustwand, wenn es zu frühzeitiger Bildung von Pleuraschwarten kommt.

In dem Bestreben, dem Arzt die Möglichkeit einer frühzeitigen Erkennung in die Hand zu geben, hat man sich vielfach bemüht,

besondere Merkmale herauszustellen. Doch liegen in den ersten beiden Stadien der Erkrankung kaum spezifische Symptome vor, die eine frühzeitige Sicherung der Diagnose gestatten. Es sei denn, daß man die diagnostisch beweisenden Drusen findet. Wie bei der Tuberkulose kann es dabei auch zu gelegentlichen Blutbeimengungen im Sputum bzw. zu richtigen Hämoptysen kommen.

Erst das dritte Stadium ermöglicht meist schlagartig die Diagnose. Der ohne Rücksicht auf Gewebsgrenzen um sich greifende Prozeß führt zu einer entzündlichen Perforation der Thoraxwand. Der phlegmonösen, meist brettharten Infiltration der Haut folgt der eigentliche Durchbruch mit Fistelbildung und Entleerung drusenhaltigen Eiters. Das Krankheitsbild ist jetzt voll entwickelt, es kommt zu erheblichen Rückwirkungen auf den Gesamtorganismus. Die sich entwickelnde Anämie kann hohe Grade annehmen. Die Blutsenkungsgeschwindigkeit zeigt sich extrem beschleunigt. Bezüglich des Blutbildes besteht meist eine erhebliche Leukozytose. Besondere Veränderungen im Differentialbild sind nicht bekannt. Im Endstadium der Erkrankung bestehen uncharakteristische und wechselnde Körpertemperaturen. Schließlich verfallen die Patienten in einen hochgradigen Marasmus, wie wir ihn nur bei schwerer Tuberkulose und in den letzten Stadien bösartiger Geschwülste zu sehen gewohnt sind. Nach langwierigem Verlauf, der sich über Monate und Jahre erstrecken kann, kommt es schließlich zum letalen Ausgang. Exakte Angaben über die Dauer der Erkrankung sind kaum zu machen. Nach einer verschieden langen Inkubationszeit kommt es offenbar häufig zu einer ganz schleichenden Entwicklung des Prozesses, der erst spät mit subjektiven Erscheinungen klinisch manifest wird.

Diagnose

Aus dem geschilderten Symptomenbild sind ohne weiteres die großen Schwierigkeiten zu entnehmen, die sich der frühzeitigen Erkennung der Lungenaktinomykose am Krankenbett in den Weg stellen. Es bedarf des gesamten Rüstzeugs der klinischen, bakteriologischen, histologischen und serologischen Untersuchungsmethoden, will man rasch und sicher die Diagnose anstreben. Der größte Wert ist auf eine wiederholte sorgfältige Untersuchung des Auswurfes zu legen. Der Nachweis der Drusen galt jedenfalls bisher als das sicherste Diagnostikum. Doch ist das durch Mitteilungen aus der jüngsten Zeit in Zweifel gezogen worden. So bezeichnet Blümel das Vorhandensein von Drusen lediglich als Zeichen einer entzündlichen Gewebsreaktion, die man auch bei ähnlichen Krankheitsbildern, so bei Leptotrichose und Streptotrichose finden kann. Auch Wassmund weist darauf hin, daß der Drusenbefund nicht allein genügt, sondern daß es des bakteriologischen Nachweises des Erregers bedarf. Hier muß aber

eingeschaltet werden, daß die Pilze auf Kulturen, wenn überhaupt dann nur sehr langsam wachsen und von mischinfizierenden Bakterien leicht überwuchert werden. Unseres Erachtens fehlt aber der kulturellen Züchtung der zwingende Beweis, wenn man den vielfach vertretenen Standpunkt einnimmt, daß die Pilze überall als harmlose Saprophyten vorkommen. Darüber hinaus hat Friedrich nicht nur den Wert der bakteriologischen, sondern auch der histologischen Untersuchung bei der Lungenaktinomykose bezweifelt! Friedrich teilt einige Fälle mit, bei denen die histologischen und bakteriologischen Befunde und sogar der Tierversuch versagt haben. Es nimmt daher nicht wunder, wenn man immer wieder versucht hat, neue Wege zu gehen. Aber auch die von Walker angegebenen Kutan- und Komplementbindungsreaktionen, die mit Extrakten von Actinomycesstämmen angestellt werden, wie auch die von Area Leao mitgeteilte Intrakutanreaktion, die mit einem Filtrat von Rinderaktinomykose ausgeführt wird, haben keineswegs zu einer Bereicherung des diagnostischen Rüstzeugs geführt. Zwar fallen die ersteren zu 90—95% positiv aus, doch geben auch andere Erkrankungen positive Resultate. Im übrigen liegen, so vor allem über das Verfahren von Area Leao, noch keine ausreichende Erfahrungen vor. Noch schwieriger wird die Diagnose unter Hinweis auf die enge botanische Verwandtschaft der Actinomyceten zu den Leptotricheen und Streptotricheen. Einige Autoren, so Wassmund, Lentze und Blümel, haben sich diesem Dilemma zu entziehen versucht, indem sie mit dem Begriff „Fadenmykose" eine Gruppenbezeichnung einführten, die einen Sammelbegriff für klinisch gleichartige und verwandtschaftlich nahestehende fadenbildende Krankheitserreger darstellt, ein vom Standpunkt des Bakteriologen aus unbefriedigender, aber vom klinischen Standpunkt aus durchaus zu rechtfertigender Versuch.

Leider bietet auch das Röntgenbild keine spezifischen Hinweise, so daß auch hier die diagnostischen Möglichkeiten sehr beschränkt sind. Die bevorzugte Lokalisation im Unterlappen oder eine dichtere Verschattung der Hilusgegend, wie sie Plieninger beschreibt, sind kaum als besondere Merkmale zu betrachten.

Insgesamt gesehen gestaltet sich die Diagnose sehr schwierig. Erst im fistulären Stadium der Erkrankung ist die Diagnose leichter, doch handelt es sich dann um eine ausgesprochene Späterkennung, zu einem Zeitpunkt jedenfalls, zu dem der schicksalhafte Ablauf der Erkrankung prognostisch nichts Gutes mehr erwarten läßt. Es muß deshalb unter allen Umständen die Frühdiagnose angestrebt werden.

Wenn es auch — blicken wir einmal zurück — kein absolut sicheres Diagnostikum gibt, so stehen uns doch eine ganze Reihe von Untersuchungsmethoden zur Verfügung, die uns in ihrer Gesamtheit die frühzeitige Diagnose ermöglichen. Dabei ist zu betonen, daß das Schwergewicht der Untersuchung am Krankenbett selbst

liegt. Bei der Seltenheit der Erkrankung wird die Aktinomykose nur zu wenig in den Kreis der diagnostischen Erörterungen einbezogen.

Differentialdiagnose

Differentialdiagnostisch kommen eine ganze Reihe von Erkrankungen in Frage, die wir in unverbindlicher Reihenfolge zunächst einmal voranstellen wollen: Bronchitis, Bronchiektasie, chronische Lobärpneumonie, Lungenabszeß, Gangrän, Lues, Bronchialcarcinom, andere Tumoren, Lepto- und Streptotrichosen, Tuberkulose. Es wird ohne besondere Schwierigkeiten gelingen, eine Reihe dieser Möglichkeiter frühzeitig auszuschalten und in ihrer Natur zu erkennen. Das gilt z. B. für die Lues, die durch Ausfall der Komplementbindungsreaktion als solche leicht sicherzustellen ist. Auch Abszeß und Gangrän werden mehr oder weniger früh in ihrer Natur erkannt. Soweit bronchiektatische Prozesse in den Kreis der Erwägungen mit einbezogen werden, wird eine Kontrastmittelfüllung des Bronchialbaumes Klarheit verschaffen. Auf der anderen Seite sind in unserer Aufzählung einige Krankheiten enthalten, die eine sichere Abgrenzung gegen einen aktinomykotischen Prozeß nur nach sorgfältigsten Untersuchungen gestatten. So kann es weder klinisch noch röntgenologisch möglich sein, eine chronische Bronchitis von der superfiziellen Form der Aktinomykose zu unterscheiden. Die differentialdiagnostischen Schwierigkeiten steigern sich, wenn es gilt, die Entscheidung Aktinomykose-chronische Pneumonie zu fällen. Hier wird erst eine lange klinische Beobachtung zum Ziele führen. Das gleiche gilt für die Abgrenzung gegen das Hiluscarcinom (Eichbaum). Bezüglich der Lepto- und Streptotrichose ist weiter oben schon gesagt worden, daß sie mit der Aktinomykose zusammen unter dem Begriff „Fadenmykose" laufen. Eine Entscheidung kann hier nur durch kulturelle Untersuchungen getroffen werden. Die allergrößten Schwierigkeiten schließlich ergeben sich gegenüber der Lungentuberkulose. Anhand einer eigenen Beobachtung soll näher auf diese Schwierigkeiten eingegangen werden.

Krankengeschichte

Pat. O. Gr., geb. 16. 1. 1914, Reichsbahnbetriebsarbeiter aus E. Es handelt sich um einen ledigen Patienten, aus dessen Familienanamnese lediglich zu erwähnen ist, daß ein Bruder im Alter von 21 Jahren an einer Rippenfellentzündung gestorben ist. Auf ausdrückliches Befragen werden Tuberkuloseerkrankungen verneint. Er selbst hat in der Kindheit Masern gehabt und im Jahre 1931 eine Nahrungsmittelvergiftung. 1930 Sturz von einer 3 m hohen Leiter auf Steinpflaster, schwere Gehirnerschütterung, achtwöchige Krankenhausbehandlung in E. Seitdem in unregelmäßigen Abständen epileptische Anfälle. 1934—1935 Arbeitsdienst, 1936 bis 1938 Wehrdienst. Während dieser Zeit nie krank gewesen.

Am 11. 8. 1939 wurde der Kranke, der damals als Rangierarbeiter tätig war, auf dem Bahngelände in V. bewußtlos aufgefunden. Nach Zeugenaussagen habe er den Anblick eines vom Starrkrampf Befallenen geboten. Aus dem Munde sei etwas Blut geflossen, ein herbeigerufener Arzt habe das

als eine Lungenblutung gedeutet und ihn wegen Tuberkuloseverdacht in ein Krankenhaus in E. eingeliefert. Aus dem Krankenblatt sind folgende wesentliche Befunde zu entnehmen: Kräftiger Patient in gutem Ernährungszustand, macht keinen schwerkranken Eindruck. Brustkorb gut gewölbt, unbehinderte Atembewegungen, perkutorisch kein krankhafter Befund, auskultatorisch beiderseits vorne, besonders aber rechts klingende Rasselgeräusche.

Rö.: Im rechten Mittel- und Unterfeld zahlreiche fleckige, zum Teil ineinanderfließende Verschattungen, die an Dichte vom Hilus zur Peripherie abnehmen. Uebrige Lungenpartien frei, bis auf einen kleinen kalkdichten Schattenfleck im 2. Intercostalraum der linken Seite.

Bei späteren Kontrollen erwiesen sich die Infiltrate als aufgehellt und verkleinert.

Kreislauforgane gesund. Anfangs 18 200 Leukozyten, später normale Werte. Blutsenkungsgeschwindigkeit nicht beschleunigt. Temperatur in den ersten Tagen bis 38 Grad, später stets normal. Das spärliche Sputum stets Tbc. neg. Am 10. 10. 39 typischer epileptischer Anfall. Abschluß der Krankenhausbehandlung am 22. 11. 39. 20 Pfund Gewichtszunahme.

Diagnose: geschlossene rechtsseitige proliferativ-cirrhotisierende Lungentuberkulose.

Trotz der hohen Wahrscheinlichkeit, die eingangs erwähnte Blutung mit einer Zungenbißverletzung bei dem epileptischen Anfall in Verbindung zu bringen, wird in dem Krankenblatt an einer Hämoptoe tuberkulöser Genese festgehalten und ein Antrag auf Einweisung in eine Heilstätte gestellt.

Ende November 1939 „verschleppte Grippe", Bluthusten, 6 Wochen lang Fieber um 38 Grad, hausärztliche Behandlung bis Februar 1940, nebenbei Betreuung durch die Tuberkulosefürsorge.

Am 22. 2. 1940 Aufnahme in der Heilanstalt H. Bei der Aufnahmeuntersuchung klinisch kein wesentlich krankhafter Befund.

Rö.: Rechter Hilus verbreitert, von hier ausgehend verstärkte und verbreiterte Zeichnung zum Unterfeld. Beiderseits im Hilus kalkdichte Schatten. Beide Zwerchfelle gut beweglich, Mittelschatten etwas verbreitert. Herz nach links mäßig dilatiert. Keine Anhaltspunkte für einen aktiven tuberkulösen Prozeß.

Auf einer Kontrollaufnahme vom 7. 5. 40 ergibt sich keinerlei Aenderung dieses Befundes. (Abb. 1).

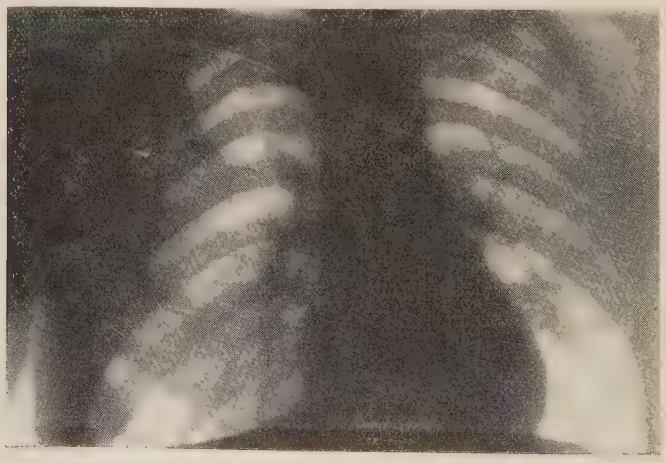

Körpertemperaturen normal, Blutsenkungsgeschwindigkeit nicht beschleunigt. Sputum frei von Tuberkelbazillen. Körpergewicht unverändert. Am 20. 5. 1940 als völlig gebessert und voll arbeitsfähig entlassen.

Diagnose: Rechtsseitige geschlossene produktive Lungentuberkulose. Jackson'sche Epilepsie?

Dezember 1941 linksseitige feuchte Rippenfellentzündung, 6wöchige Krankenhausbehandlung in E. Wieder wurde eine Tuberkulose diagnostiziert. Bei einer Punktion wurden eineinhalb Liter Exsudat entnommen.

April bis Juli 1942 Heilstättekur in Me. Hier wurden links hinten unten einzelne feuchte Geräusche festgestellt. Die Blutsenkungsgeschwindigkeit war von Anfang an normal, Tuberkelbazillen waren nie zu finden. Auf der Rö.-Aufnahme (Abb. 2) war der pulmonale Befund außerordentlich gering, eine kleine ringförmige Verdichtung hinter der 8. Rippe links wurde damals nicht als Kaverne angesprochen, zwar doch auf Grund des beiderseits vergrößerten Hilus und der linksseitigen Pleuritisreste eine Tuberkulose vermutet.

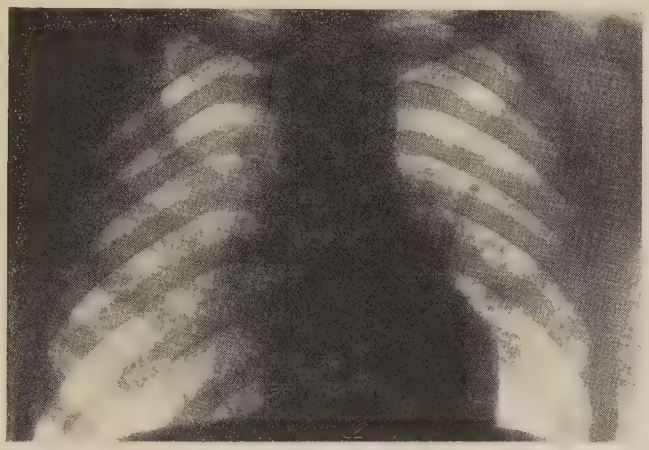

Gr. wurde im Juni als 60% arbeitsfähig entlassen. Patient hat bis zum Januar 1943 wieder gearbeitet.

Während eines Fliegerangriffes am 15. 1. 1943 stürzte Patient auf der Suche nach einer Deckung in einen Graben. Dabei zog er sich einen großen Bluterguß über dem linken Schulterblatt zu. Dieser Erguß wurde wiederholt punktiert und vereiterte später. Die Behandlung zog sich ein ganzes Jahr hin. Trotz des nie erbrachten Nachweises von Tuberkelbazillen wurde auch jetzt wieder auf Grund des Befundes in erster Linie an eine Tuberkulose gedacht und für den Kranken ein Heilverfahren in Me. beantragt.

Auf der Fahrt zur Heilstätte bekam Gr. eine von Schüttelfrost und hohen Temperaturen (39,8) begleitete schwere Lungenblutung, die eine Notaufnahme im Hilfskrankenhaus in K. notwendig machte (2. 12. 43). Aus dem dortigen Krankenblatt entnehmen wir: Herabgesetzter Ernährungs- und Kräftezustand, kleiner Puls, hinten an der Brustwand eitrige Fistelbildung. Deutliche Dämpfung über dem linken Unterlappen. An gleicher Stelle auskultatorisch unreines Atmen mit zahlreichen mittel- und grobklingenden Rasselgeräuschen. Rö.-Aufnahme liegt nicht vor. 89% Hämoglobin, 8000 Leukozyten, Blutsenkungsgeschwindigkeit 44 mm/1 Std. nach Westergreen, hämorrhagischer Auswurf, Tbc. pos.! Während der etwa

4wöchigen Behandlung ständig erhöhte Körpertemperaturen, im übrigen keine Aenderungen im Befund.

Am 30. 12. 43 Aufnahme in der Heilstätte Me., wo der Kranke bis zum 31. 1. 44 verblieb. Fortdauer der Fisteleiterung, zunehmende Verschlechterung des Allgemeinzustandes, Körpertemperaturen ständig um 38 Grad. Blutsenkungsgeschwindigkeit 70 mm/1 Std. nach Westergreen.

Rö.: Intensive Verschattung des linken Unterfeldes, aus der sich nur andeutungsweise ein hochstehendes und lateral fixiertes Zwerchfell abhebt. Die Verschattung steigt an der seitlichen Thoraxwand hoch, um sich ohne scharfe Abgrenzung allmählich zu verlieren. Nach der Herzsilhouette hin zeigt die Verschattung eine mehr wabige Struktur. Ob es sich dabei um kavernenverdächtige Aufhellungen handelt, kann nicht gesagt werden. Uebrige Lunge ohne krankhaften Befund. Herz geringfügig nach links verzogen, sonst in seiner Größe regelrecht. (Abb. 3).

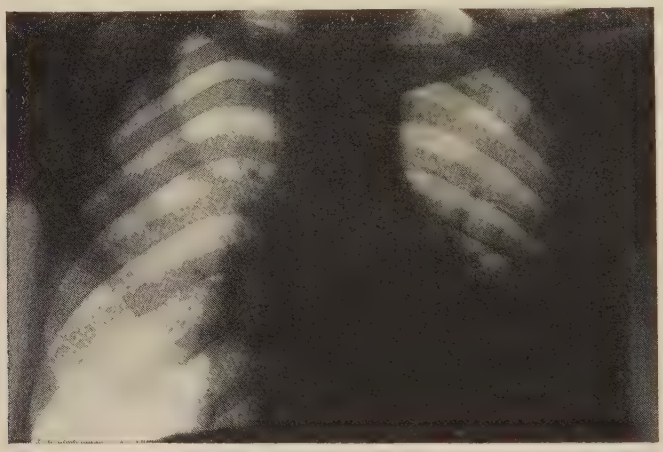

Die bei einer Sputumuntersuchung einmal festgestellten säurefesten Stäbchen wurden nicht als Tuberkelbazillen angesprochen. Zur Entscheidung dieser Frage wurde aber vorsorglich mit dem Auswurf ein Meerschweinchentierversuch angesetzt. Auch der Fisteleiter wurde mehrfach auf Krankheitserreger untersucht. Nach einer Incision in der Fistelgegend gelang es Actinomycesdrusen nachzuweisen.

Auf Grund dieses Befundes wurde eine seit 1939 bestehende Aktinomykoseinfektion der Lunge diagnostiziert, die zu einem Durchbruch durch Pleura- und Brustwand und zu einer Brustwandphlegmone mit eitrig secernierender Fistel geführt hatte.

Gr. wurde daraufhin in die hiesige Medizinische Universitätsklinik verlegt.

Aufnahme in unsere Klinik am 31. 1. 44.

Befund: 178 cm, 64,2 kg (81,7 kg am 10. 5. 40), blasses, krankes Aussehen, erheblich reduzierter Allgemeinzustand, Körpertemperatur 38,5 Grad. Brustkorborgane: In Höhe des linken Schulterblattwinkels mehrere alte Punktionsstellen, drei Querfinger darunter eine etwa 10 cm lange und 1—2 cm breite, fast horizontal verlaufende ältere Incisionswunde mit etwa pfenniggroßer eitrig sezernierender Stelle. In der vorderen Axillarlinie eine etwa 5 cm lange frische Incisionswunde mit scharfen Rändern, frischen Granulationen und geringem eitrigen Belag. Die Umgebung dieser Wunde ist in handflächengroßer Ausdehnung noch entzündlich infiltriert,

die ganze linke Seite wird bei der Atmung stark geschont. Es besteht weder eine auffällige Einziehung noch eine starke Vorwölbung der Brustwand. Bei der Perkussion findet sich eine massive Dämpfung über dem ganzen Untergeschoß. Das Atemgeräusch ist über diesem Areal aufgehoben. Ueber dem Mittelgeschoß bronchiales Atmen, über dem Obergeschoß knarrende Beigeräusche, rechte Seite physikalisch ohne krankhaften Befund. Herz o. B., Pulszahl 90, Blutdruck 110/50.

Blutbild: Hämoglobin 60%, Erythrozyten 3,5 Mil., Leukozyten 13 000 (Segmentk. 69%, Stabkernige 4%, Eosinophile 1%, Monozyten 12%, Lymphozyten 14%). Wassermannsche Reaktion negativ, Blutsenkungsgeschwindigkeit 55 mm/1 Std. nach Westergreen. Verdauungsorgane, Harn- und Geschlechtsorgane, Zentralnervensystem klinisch ohne krankhaften Befund.

Rö.: Linkes Zwerchfell infolge einer intensiven Verschattung des Unterfeldes nicht übersehbar. Die Verschattung hellt sich nach oben ganz allmählich auf und geht zum Teil in eine fleckig wabige Zeichnung über. Der Hilus scheint verdichtet und verbreitert. Infraclaviculargebiet und Spitze zeigen eine verminderte Transparenz gegenüber rechts. Insgesamt erscheint die linke Seite eingeengt. Rechte Seite ohne wesentlichen krankhaften Befund. Das Herz ist nach seiner Form und Größe nicht beurteilbar, da es teilweise in die Verschattung des linken Unterfeldes eintaucht. (Abb. 4).

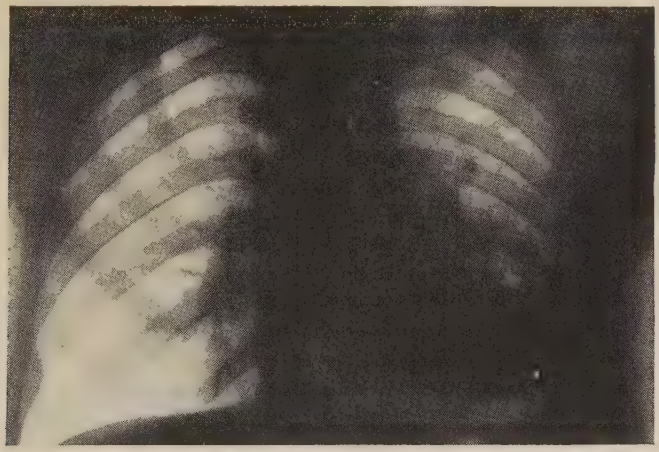

Auswurf schleimig-eitrig, von fötidem Geruch und wechselnder Menge (bis 80 ccm pro die). Tuberkelbazillen positiv!, Aktinomycesdrusen positiv!, keine Lungengewebsbestandteile.

Inzwischen läuft auch das Ergebnis des von der Heilstätte Me. veranlaßten Kulturverfahrens ein, hierbei wurden Tuberkelbazillen nachgewiesen. Das gleiche Ergebnis hatte, wie es sich später herausstellte, auch die von hier aus veranlaßte kulturelle Untersuchung.

Vorläufige Diagnose: Mischinfektion der Lungen mit Tuberkelbazillen und Actinomyceten.

Die Diagnose wurde durch häufigen Nachweis beider Erreger im Sputum sichergestellt. Ein Versuch, aus Wundabstrichen Strahlenpilze zu züchten, verlief ergebnislos, da die Kulturen infolge völliger Ueberwucherung nicht zu indentifizieren waren.

Am 4. 2. 1944 kam es zu einer Hämoptoe, bei der etwa 40 ccm eines rein blutigen Auswurfes entleert wurden. Am 21. 2. bekam Patient einen

typischen epileptischen Anfall mit tonisch-klonischen Zuckungen der Extremitäten und Krämpfen der Gesichtsmuskulatur. Dauer des Anfalles 2 Minuten. Nach dem Anfall Amnesie.

Während des Klinikaufenthaltes wurde der größte Wert auf pflegerische und hygienisch-diätetische Maßnahmen gelegt. Medikamentös wurden große Jodkalidosen gegeben (5×1,0 pro die) und Pyramidon zur Fieberbekämpfung. Trotz aller Maßnahmen erfolgte während der 3wöchigen Behandlung eine Gewichtsabnahme von 1,0 kg und eine deutliche Verschlechterung des Allgemeinbefindens. Die Körpertemperatur blieb ständig erhöht und schwankte im Durchschnitt um 38 Grad. Blutbefunde am 19. 2.: Hämoglobin 55%, Erythrozyten 3,2 Mil., Leukozyten 10 000. Blutsenkungsgeschwindigkeit 81 mm/1 Std. nach Westergreen. Der physikalische Befund über den Lungen hatte sich in dieser Zeit nicht verändert.

Wegen einer stärkeren Beschädigung der Klinik am 22. 2. 44 wurde Gr. vorübergehend in eine Res.-Laz.-Abt. untergebracht und am 23. 2. ni das Tuberkulosenkrankenhaus „Sanatorium Sonnenblick" bei Marburg verlegt.

Der hier erhobene physikalische und röntgenologische Befund war im wesentlichen der gleiche wie in der Klinik. Am 29. 2. 44 klagte Gr. über Mattigkeit und Kopfschmerzen. Gegen Abend trat am ganzen Körper ein kleinfleckiges Exanthem auf, das an den beiden folgenden Tagen noch erheblich intensiver wurde. Hinzu kamen leichte Schluckbeschwerden, ohne daß jedoch eine eigentliche Angina bestanden hätte. Der Krankheitszustand bot das Bild eines schweren septischen Scharlachs, dem der Kranke am 3. 3. 44 mittags erlag.

Diese Krankengeschichte hat ein geradezu tragisches Schicksal entrollt. Der Kranke hat viele Irrwege gehen müssen, bis die wahre Natur seiner Lungenerkrankung enthüllt werden konnte. Der Fall führt uns eindringlich die großen Schwierigkeiten in der Erkennung der Lungenaktinomykose vor Augen. Besonders schwierig gestalten sich die Verhältnisse, wenn sich diese Pilzerkrankung mit einer Tuberkulose, wie es bei unserem Kranken der Fall war, verknüpft. Wir stellen darum fest, daß schließlich die Diagnose wie so oft eine Spätdiagnose war. Daß Gr. nahezu 4 Jahre ausschließlich unter der Diagnose Tuberkulose beobachtet und behandelt worden ist, ist dabei keineswegs als Folge ärztlichen Versäumnisses anzusehen. Der ganze Verlauf der Erkrankung mit „grippösen Infekten", feuchter Rippenfellentzündung, Ausbildung spezifisch-tuberkulöser Herde in beiden Lungen, Bluthusten, schubweise verlaufender Verschlechterung, Besserung des lokalen Prozesses bis zur Wiederherstellung der vollen Arbeitsfähigkeit, mußten, auch ohne daß es gelang, jemals Tuberkelbazillen im Auswurf nachzuweisen, diese Diagnose rechtfertigen. Mit der Entdeckung der Drusen im Sputum und im Fisteleiter der Brustwand leitete man das Recht ab, die Diagnose Tuberkulose völlig fallen zu lassen. Der Prozeß wurde nunmehr rückschauend als eine Aktinomykose der Lunge angesehen, deren erste Anfänge in das Jahr 1939 zurückreichten. Selbst die im Januar 1944 einmal nachgewiesenen Stäbchen wurden nicht für Tuberkelbazillen gehalten, sondern für Mutationsformen des Strahlenpilzes! Damit schien auch schlagartig das zu diesem Zeitpunkt angefertigte merkwür-

dige Rö. Bild erklärt, das zu einer Tuberkulose so garnicht passen wollte. Mit der Wandlung der Diagnose wurden auch bezüglich der Unterbringung des Kranken die Konsequenzen gezogen. Gr. wurde aus der Umgebung tuberkulöser Kranken eliminiert und zur weiteren Behandlung unserer Klinik zugeführt. Obwohl der Drusenbefund wiederholt bestätigt werden konnte, tauchten hier Zweifel an der ausschließlich aktinomykotischen Natur des Prozesses auf. Im Auswurf wurden dann auch wiederholt Tuberkelbazillen gefunden und damit die zwiefache Natur der Erkrankung erwiesen.

Pathologisch-anatomischer Befund

Bei der Obduktion fand sich eine ausgedehnte chronische, produktiv-acinöse Tuberkulose der linken Lunge mit starker Verschwartung der Pleura. Innerhalb bronchiektatischer Erweiterungen des indurierten Unterlappens fand sich ein aktinomykotischer Prozeß, der unter Mißachtung der Gewebsgrenzen durch den 5. Intercostalraum hindurchgewandert war und zur Infiltration und Fistelbildung der Thoraxwand geführt hatte. In der Spitze der gleichen Lunge fand sich ein weiter tuberkulöser Herd mit kleiner Kaverne.

Vermutliche Entstehung der Erkrankung

Auf Grund des ganzen Verlaufes der Erkrankung und des pathologisch-anatomischen Befundes glauben wir folgende Entstehungsweise rekonstruieren zu dürfen. Das primäre Geschehen war wahrscheinlich eine Tuberkulose, die zunächst die rechte Lunge befiel, zurückging und später auf die linke Lunge übergriff. Gr. ist also zu Recht als Tuberkuloserkranker behandelt worden. Offenbar hat sich dann erst die Strahlenpilzerkrankung aufgepfropft. Die Ansiedlung der Pilze in einer bronchiektatischen Höhle des Unterlappens ist unseres Erachtens aerogen erfolgt. Diese Annahme hat die größere Wahrscheinlichkeit als die einer indirekten Entstehung des Lungenprozesses. Bei der Sektion wurde jedenfalls weder eine Eintrittspforte vom Verdauungstraktus her noch von anderweitigen aktinomykotischen Prozessen im Körper aufgedeckt. Die Ansiedlung der Pilze hat wahrscheinlich zunächst zu einer superfiziellen Bronchitis geführt, später ist der Prozeß durch Uebergreifen auf das Lungengewebe, die Pleura und die Brustwand in die destruktive Form übergegangen. Bei der verhältnismäßig oberflächlichen Lage des ersten Ansiedlungsortes hat es für die Pilze keines langen Weges bedurft, durch die Brustwand hindurch zu wandern. Die starke Verschwartung der Pleura, die als eine für eine Aktinomykose typische Begleiterscheinung beschrieben wird, kommt auf Grund des pathologisch-anatomischen Befundes in unserem Fall fast ausschließlich auf das Konto der chronischen Tuberkulose. Der aktinomykotische Prozeß ist örtlich ziemlich beschränkt geblieben. Eine andere Frage ist die, wie weit das Grund-

leiden, nämlich die Tuberkulose, durch das Hinzutreten der Strahlenpilzinfektion eine richtunggebende Verschlimmerung erfahren hat. Darüber wird weiter unten noch Einiges zu sagen sein. Eine zweite Frage, die bei unserer Beobachtung eine praktische Bedeutung gewann, ist die, wie weit die Sturzverletzung der linken Brustwand (siehe Seite 15) einen Einfluß auf die Erkrankung der Lungen hatte. Die Reichsbahnunfallversicherungsbehörde hat die Klinik vor die Aufgabe gestellt, etwaige Zusammenhänge mit dem stattgehabten Unfall aufzuklären. Den Unfall als Ursache der Tuberkulose oder der Aktinomykose anzusehen und den Prozeß als eine Unfallerkrankung anzunehmen, stand außerhalb der Diskussion. Wohl aber wurde, — ebenso wie das von einem Vorgutachter bejaht worden war — eine richtunggebende Verschlechterung der Erkrankung durch das Trauma angenommen. Das Urteil des Vorgutachters mußte nur insofern einer Korrektur unterworfen werden, als es diagnostisch unter anderen Voraussetzungen getroffen wurde. Es wurde nämlich angenommen, daß es sich bei dem Lungenprozeß ausschließlich um eine Strahlenpilzerkrankung gehandelt habe. In unserer Klinik wurde erst das Nebeneinander beider Infektionen aufgedeckt und die „richtunggebende Verschlimmerung" in erster Linie auf die Tuberkulose bezogen.

Mischinfektion der Lungen mit Tuberkelbazillen und Actinomyceten

Seit den grundlegenden Untersuchungen von Bostroem sind zahllose Beiträge zu dem Thema Lungenaktinomykose geliefert worden. Dabei hat sich die Kombination mit einer Tuberkulose als äußerst selten erwiesen. In den üblichen Lehr- und Handbüchern finden sich darum nur sehr spärliche Hinweise zu diesem Kapitel. Auch die Suche im weiteren Schrifttum hat nur wenig mehr Aufschluß gebracht. Es wird insbesondere die Frage diskutiert, inwieweit sich die verschiedenen Krankheitsprozesse gegenseitig beeinflussen. Soweit die Lungentuberkulose das primäre Krankheitsgeschehen darstellt, hat man angenommen, daß sie den Pilzen gleichsam den Weg bereite. Doch hat man diese Ansicht nur insofern vertreten, als die örtlichen Gewebsveränderungen die Ansiedlung der Pilze erleichtere. Eine andere Meinung, nach der die eine Infektion die andere ausschließt, dürfte durch die zur Beobachtung gelangten Mischinfektionen widerlegt sein. Vielfach wird in dem Zusammentreffen der beiden Erreger ein mehr zufälliges Ereignis erblickt (Lenzner, Nösske). Die Erklärung dürfte unseres Erachtens in erster Linie in den engen verwandtschaftlichen Beziehungen der beiden Erreger zu suchen sein. Actinomyceten und Tuberkelbazillen stehen im botanischen System dicht nebeneinander, eine Tatsache, die im Schrifttum meist nur am Rande vermerkt wird,

die wir aber in diesem Zusammenhang als sehr wesentlich unterstreichen wollen. Wir möchten an dieser Stelle schon eingangs erörterte Symbiosefragen aufgreifen. In Analogie zu den Erregern der Plaut-Vicentschen Angina wird man bei den Strahlenpilzen den Eindruck nicht los, daß sie einer Aktivierung bedürfen, um krankmachende Eigenschaften zu erlangen. Lieske vor allem hat ja den Standpunkt vertreten, daß in aktinomykotischen Herden regelmäßig Begleitbakterien (Bakt. comitans und fusiforme) gefunden werden. Sollte vielleicht der Tuberkelbazillus eine solche Partnerschaft übernehmen können? Hierhin gehört auch die von Jong Jac-Zeldendrust erörterte Virulenzsteigerung der Strahlenpilze durch Pneumokokken.

Ueber den Sitz der beiden Prozesse bei einer Doppelinfektion lauten die Angaben ganz verschieden. So werden Beobachtungen mitgeteilt, bei denen die beiden Prozesse in verschiedenen Lappen bzw. auf verschiedenen Seiten der Lungen lokalisiert waren. In einigen seltenen Fällen, so bei dem von Baudach mitgeteilten Fall, hat sich ein Nebeneinander der beiden Erkrankungen ergeben. Auch bei unserer Beobachtung ergab sich die gleiche Situation. Wir haben wiederholt auf die außerordentlich schwierige Differentialdiagnose hingewiesen. Diese Schwierigkeit erklärt sich nicht allein mit der engen botanischen Verwandtschaft, sondern auch mit den außerordentlich ähnlichen anatomischen Veränderungen, die diese Erreger erzeugen und mit den vielfältigen Parallelen in der klinischen Symptomatologie.

Therapie und Prognose

Die vorliegende Arbeit hat manche Unzulänglichkeit unseres ärztlichen Wissens um die Aktinomykose ergeben. Dieser Eindruck verstärkt sich, wenn man die zahllosen Versuche überblickt, die man zur Behandlung dieser Krankheit unternommen hat. Wir beschränken uns zunächst auf eine kurze Aufzählung dessen, was man bisher gegen die Lungenaktinomykose allein unternommen hat. Unter den konservativen Maßnahmen spielt von jeher die Verabfolgung großer Jodkalidosen eine hervorragende Rolle, neuerdings in Kombination mit der Röntgentiefentherapie. Ueber die Verwendung von Sulfonamiden (Eckhoff, Dorling und Sandegard) liegen nur wenig aufschlußreiche Beobachtungen vor. Das gleiche gilt für therapeutische Versuche mit Goldpräparaten, Eigenblutinjektionen, Vakzine und Roconvaleszentenserum (Neuber). Die Verwendung antiseptischer oder ätzender Mittel (Chlorzinklösung, Argentum nitricum u. a.) wie sie bei anderweitigen aktinomykotischen Herden empfohlen wird, kommt wohl bei der Lungenaktinomykose kaum in Frage, es sei denn, daß sie zur lokalen Behandlung von Fisteln erwogen wird. Die günstigsten

Erfolge neben der Jodkalibehandlung verspricht das operative Vorgehen, aber nur dann, wenn die radikale Ausräumung des aktinomykotischen Herdes gelingt. Hierhin gehören auch Elektrokoagulation und Thorakoplastik. Nach Sauerbruch (zit. nach Staehelin) sind aber die Erfolge im Ganzen wenig befriedigend. Damit ist auch schon das entscheidende Wort über die Prognose der Lungenaktinomykose gesagt, sie ist um so schlechter, je fortgeschrittener der Prozeß ist. Die Mortalität wird im allgemeinen auf 70—80% geschätzt! Auf der anderen Seite sollte man im einzelnen Fall nicht allzu schwarz sehen, da immer wieder über Spontanheilungen berichtet wird. Die in einzelnen Fällen gegebene natürliche Heilungstendenz kann durch die verschiedenen zu Gebote stehenden Maßnahmen erfolgreich unterstützt werden. Die Chance ist naturgemäß um so größer, je frühzeitiger diese eingesetzt werden. Es ergibt sich daher immer wieder die Notwendigkeit einer möglichst frühzeitigen Diagnose.

Es fragt sich nun, was man, eine frühzeitige Diagnose vorausgesetzt, mit unserem Patienten therapeutisch hätte unernehmen können. Die Behandlung hätte sich naturgemäß in erster Linie gegen das Grundleiden, die Tuberkulose, richten müssen. Das hätte aber keineswegs ein chirurgisches Vorgehen gegen die Aktinomykose ausgeschlossen. Bei der oberflächlichen Lage dieses Krankheitsherdes und der angebahnten spontanen Reinigung wäre eine Elektrokoagulation zweifellos von Erfolg gewesen. Was nun die Tuberkulose betrifft, hätte man später eine Plastik folgen lassen können. Selbstverständlich haben unsere Ueberlegungen nur ein theoretisches Interesse, da sie sich retrospektiv auf die Kenntnis des pathologisch-anatomischen Befundes stützen.

Zusammenfassung

Die vorliegende Arbeit berichtet über das seltene Ereignis einer Kombination der Lungentuberkulose mit Aktinomykose. Die außerordentlichen Schwierigkeiten bei der differentialdiagnostischen Abgrenzung der beiden Prozesse wurden erörtert. Sie liegen in der Aehnlichkeit des pathologisch-anatomischen Befundes und in der weitgehenden Uebereinstimmung der klinischen Symptome begründet. Als Erklärung wird in erster Linie die bislang viel zu wenig hervorgehobene enge botanische Verwandtschaft der beiden Erreger herangezogen. Es wird unter Hinweis auf das zu Gebote stehende diagnostische Rüstzeug die Forderung nach einer möglichst frühzeitigen Erkennung der Aktinomykose unterstrichen. Dabei ist neben der Anwendung bakteriologischer und histologischer Untersuchungsmethoden das Schwergewicht auf die Untersuchung am Krankenbett zu legen.

Literatur

Arndt: Klin. Wschr. 1931/II 2111.
Barre: Frankfurter Z. f. Path. 1939/53, 401—418.
Baudach: Z. Tbk. 1938/79 228—233.
Blümel: Folia Therapentica 1944/Heft 4, 128—129.
Breu u. Seyfried: Wien. klin. Wschr. 1939/I 142—145.
Clairmont: Wien. klin. Wschr. 1937/I 822—825.
Dorling u. Eckhoff: Lancet 1940/II 707—709.
Eichbaum: Fortschr. Röntgenstr. 43/1931 346—357.
Fellinger u. Salzer: Virchows Arch. 1932/286, 638—650.
Friedrich: Münch. med. Wschr. 1930/II. 1443—1445.
Gorter u. Korthof: Mschr. Kindergenesk. 1932/I.
Hutyra-Marek-Manninger: Spezielle Pathologie und Therapie der Haustiere, I. Bd., 8. Aufl., 1941.
Israel: Virchows Arch. 1878/74 15.
Jong Jac u. Zeldenrust: Nederl. Tijdschr. Genesk 1941, 4461—4467.
Jordan: Acta dermato vener (Storckh) 1930/11, 373—384.
Koch: Z. experim. Med. 1928/61, 335—346.
Kolle-Hetsch: Bakteriologie u. Infektionskrankheiten, 9. Auflage, Urban-Schwarzenbergverlag Berlin-Wien 1942.
Kugelmeier: Z. klin. Med. 1940/138, 1—21.
Lentze: Zbl. Bakter. I. Orig. 1938/141, 21—36.
Lenzner: Beitrag Path. Anat. 1940/104, 369—389.
Lieske: Morphologie u. Biologie d. Strahlenpilze 1921, Verl. Gebr. Borntraeger Leipzig.
Lommel: Handbuch der inneren Med., 3. Aufl., Bd. I 1934, 1039 ff.
Marko: Fortschr. Röntgenstr. 1929/39, 629—640.
Nathan: Klin. Wschr. 1930/II 1543.
Nösske: Dtsch Chir. Allg. Teil, Lief. 100, Stuttg. 1922.
Neuber: Wien. klin. Wschr. 1937/II, 1176—1178.
Ostfeld: Med. Klin. 1932/II, 1808—1510.
Plieninger. Z. f. Tbc. 59/1930, 152—157.
Shinz u. Blangey: Röntgenprax. 1934/6, 169—172.
Sandegard: Sv. Lökartidn 1941, 1961—1963.
Siebert: Dtsch. med. Wschr. 1931/I 936—937.
Sylla: Lungenkrankheiten, Urban Schwarzenbergverl. Berlin-Wien 1944.
Staehelin: Handbuch für innere Medizin, Springer-Verlag.
Wassmund: Z. ärztl. Fortbildung 1942/39, 197—203.

Lebenslauf

Ich wurde am 23. April 1919 als Sohn des Rektors Ludwig Schneeganß und seiner Ehefrau Emilie geb. Neumann, zu Bad Dürkheim (Westmark) geboren. Nach vierjährigem Grundschulunterricht besuchte ich die Realschule in Bad Dürkheim und die Oberschule in Heppenheim a. d. Bergstr., wo ich Ostern 1939 die Reifeprüfung ablegte.

Meiner Arbeitsdienstzeit genügte ich von April 1939 bis Oktober 1939. Im ersten Trimester 1939 begann ich mein Medizinstudium in Marburg/Lahn. Seit 1. Dez. 1939 bin ich Soldat und nach zweijährigem Fronteinsatz wurde ich zum Weiterstudium nach Wien kommandiert und dann wieder nach Marburg/Lahn. Die ärztliche Vorprüfung legte ich im Frühjahr 1943 ab. Im Anschluß an das Wintersemester 1945/46 beabsichtige ich in Marburg die ärztliche Prüfung abzulegen.

Meine akademischen Lehrer waren die Herren Professoren u. Dozenten:
in Marburg:
Alverdes Fr. Alverdes K., Bach, Becher Becker, Benninghoff, Bersin, Böttner, Claussen, Dittler, Eigler, Fliege, Förster, Gremels, Grüneisen, Grüter, Habs, Heim, Heusser, Klapp, Kestermann, Klewitz, Konrad Kretschmer, Lauber, du Mesnil, Meerwein Mondry, Pfannenstiel, Rosemann, Ruete, Schwenkenbecher, Uffenorde, Versé, Wiedhopf, Winkler.

in Wien:
Kollensperger, Leipert, Pernkopf, Pichler, Plattner.

Herrn Dozent Dr. med. habil. H. Böttner bin ich zu ganz besonderem Dank für die Ueberlassung des Themas und die zahlreichen Anregungen verpflichtet. Es ist mir weiterhin eine angenehme Pflicht, Herrn Professor Dr. Schwenkenbecher meinen besten Dank auszusprechen, nicht nur für die freundlichen Anregungen, die er mir bei der Anfertigung der Arbeit zuteil werden ließ, sondern auch dafür, daß er in liebenswürdiger Weise das Referat übernommen hat.